Reunión SVNP - V Memorial Profesor Juan Rodríguez Soriano. Donostia-San Sebastián, 16 de octubre de 2015

Juan Rodriguez Soriano Irakaslearen V Memoriala. Donosti, 2015ko urriaren 16a

COMUNICACIONES MAÑANA

****

PREMIO MEJOR COMUNICACIÓN

Chlamydia trachomatis: transmisión perinatal. **S. López Cuesta[1], J. Korta Murua[1,4], L. Piñeiro Vázquez[2], P. Idigoras Viedma[2], G. Cilla Eguiluz[2], I. Lasa Alvarado[3].** *Servicios de [1]Pediatría, [2]Microbiología, [3]Ginecología. Hospital Universitario Donostia-Instituto BioDonostia, San Sebastián. [4]Departamento de Pediatría. Facultad de Medicina. EHU-UPV, San Sebastián.*

Introducción: La infección perinatal por *Chlamydia trachomatis* (CT) es una infección infradiagnosticada, siendo su incidencia mal conocida en la mayor parte del mundo.

Objetivo: Investigar la transmisión vertical de CT en hijos de madre con infección por CT detectada en un cribado puerperal.

Métodos: Entre octubre-2010 y julio 2015 se investigó la presencia de CT en orina de las puérperas atendidas en el Hospital Donostia, sin selección previa. El manejo de los casos positivos incluyó una revisión pediátrica a los 7-10 días del nacimiento en la que se obtenía una muestra faríngea y/o conjuntival del neonato para detección de CT. La detección de CT se realizó mediante una técnica de PCR en tiempo real (Cobas® 4800 CT/NG, Roche). Los neonatos infectados recibieron tratamiento específico (azitromicina), siendo los padres de los negativos instruidos para mantener la vigilancia clínica durante 3 meses.

Resultados: Se detectó CT en 135/13.818 (1,0%) madres cribadas (edad media 28,1±6,3 años), con una mayor prevalencia en menores de 25 años (6,1%). Solo tres puérperas presentaron síntomas compatibles con infección por CT en el parto. Acudieron a la revisión pediátrica 94 niños, detectándose CT en 11 (11,7%), cuatro varones y siete mujeres, nacidos a término (>35 s) con peso normal (>2.500 g), y mediante parto vaginal. En base a estos datos estimamos que, en el País Vasco, ~1/1.000 recién nacidos es infectado por CT en el parto. No se observó mayor transmisión entre madres de ningún grupo de edad. Cuatro de los 11 niños infectados presentaron conjuntivitis (en uno de ellos asociada a dificultad respiratoria y tos), que se resolvió en tres de ellos tempranamente tras el tratamiento antibiótico. En el cuarto caso, la sintomatología fue persistente, detectándose CT durante dos meses. Un análisis semicuantitativo de la carga bacteriana en orina en función de los ciclos de amplificación no encontró diferencias entre las madres que transmitieron CT a sus hijos y las que no (ciclo medio 33,3±3,6 *vs* 34,4±3,5, U de Mann-Whitney p=0,39). La distribución de los genotipos en las madres fue similar a la referida en la población (predominio del genotipo E, seguido de F y D) y ninguno se asoció a una mayor transmisión vertical.

Conclusión: Aunque la transmisión vertical por CT (11%) ha sido menor a la referida en estudios anteriores, hay que tomarla en consideración dada la elevada prevalencia de infección en las parturientas (1%).

****

Accidentes cerebrovasculares en el periodo perinatal. **E. Soques Vallejo, M. de las Heras Martín, A. Espinosa Pousa, A. Sierra Picón, C. Ruiz Espinoza[1], J. Montero Gato.** *Unidad Neonatal. [1]Sección Neuropediatría. Hospital Universitario Basurto.*

Introducción y objetivos: El infarto cerebral perinatal se define como los eventos cerebrovasculares (ACV) que ocurren entre la semana 20 de gestación y los primeros 28 días de vida. Esta edad representa el segundo pico en frecuencia tras la edad adulta y su incidencia es diez veces mayor que en cualquier otra edad pediátrica. No es una entidad rara y por ello queremos comunicar nuestra incidencia, analizar los factores de riesgo, síntomas de inicio, evolución clínica y resultados de pruebas de imagen en nuestra población.

Metodología: Estudio descriptivo retrospectivo de los recién nacidos diagnosticados de infarto cerebral isquémico (ICI) y/o hemorrágico (ICH) en la Unidad Neonatal del Hospital Universitario Basurto en los últimos diez años. No incluimos pacientes con diagnóstico más tardío en los que se sospecha probable causa perinatal, ACVs asociados a malformaciones

letales, ni lesiones propias del recién nacido pretérmino.

Resultados: Recogemos un total de 11 casos con una edad gestacional entre 34 y 40 semanas (8 infartos arteriales isquémicos y 3 hemorrágicos) lo que representa una incidencia de un caso por cada 2.400 nacimientos. No ha habido ningún ACV recurrente.

No encontramos factores de riesgo de ACV (maternos, obstétricos y neonatales) significativos en nuestra muestra.

Diez pacientes presentaron síntomas en las primeras 48 horas de vida, y únicamente en un caso el recién nacido estaba asintomático. La clínica más frecuente ha sido la convulsión (9/11): clónicas parciales (5/9), seguidas por clónicas generalizadas (2/9) y parciales con generalización secundaria (2/9).

Se objetivaron hallazgos patológicos en la ecografía cerebral en 9 de los 11 niños (82%), y en el 100% de las resonancias magnéticas cerebrales realizadas (un paciente falleció antes). El territorio más afectado en los ICI, es el correspondiente a la arteria cerebral media (6/8).

Se realizó electroencefalograma (de amplitud y/o convencional), a 10 de los 11 pacientes. En 8 de los trazados el patrón fue anormal: patrón *burst-suppresion* (1), crisis eléctricas focales (6), status convulsivo (1).

En cuanto a la evolución, un paciente falleció a los 6 días de vida, 5 no presentan secuelas hasta el momento de la revisión, 1 desarrolló una parálisis cerebral, 1 una epilepsia con resolución posterior, seguida de retraso global de desarrollo, y otros 2 retraso global del desarrollo y epilepsia. Pérdida de un paciente por seguir controles en otro centro.

Conclusiones: Los ACV en la época neonatal tienen una elevada incidencia. La sospecha clínica de esta entidad es importante. Las técnicas de neuroimagen confirmarán el diagnóstico pero hay que tener en cuenta que la ecografía cerebral normal, sobre todo precoz, puede no mostrar alteraciones (sensibilidad del 85% en nuestra serie), siendo obligado realizar RMN cerebral.

Debemos destacar que la evolución de estos pacientes a corto y largo plazo suele ser favorable y que el diagnóstico precoz nos ayudará a un correcto manejo inicial y seguimiento.

Taquicardia con QRS ancho en pediatría, a raíz de un caso.

M. de las Heras Martín, R. Rodríguez Serrano, E. Soques Vallejo, A. Espinosa Pousa, M. Alcalde Rastrilla[1], U. Jiménez Belástegui[1]. *Sección de Cardiología Infantil. [1]Sección de Urgencias. Hospital Universitario Basurto, Bilbao (Vizcaya).*

Introducción: La taquicardia es un síntoma común en la edad pediátrica. Se define como una frecuencia cardiaca mayor de 180 lpm en lactantes y mayor de 120 lpm en niños mayores. Una herramienta fundamental para su evaluación es el electrocardiograma (ECG). A propósito de un caso revisaremos el diagnóstico diferencial y las posibles actuaciones ante un paciente con taquicardia.

Caso clínico: Niño de 10 años sin antecedentes de interés que acude Urgencias por cuadro de 5 horas de evolución de sensación brusca de palpitaciones y mareo iniciados con el ejercicio. Es remitido desde su centro de salud, con un ECG en el que se observa una taquicardia regular interpretada como de QRS estrecho, que no responde a maniobras vagales. A su llegada a Urgencias, el paciente se encuentra hemodinámicamente estable y presenta en el ECG una taquicardia regular de QRS ancho a 187 lpm, con patrón de bloqueo de rama derecha en V1 y eje superior. Se administran varios bolos de adenosina en dosis creciente sin respuesta. Con la sospecha de taquicardia ventricular (TV) se suministra un bolo de amiodarona iv (3 mg/kg) con descenso de la FC a 165 lpm sin cambios en el patrón electrocardiográfico. Ante persistencia del cuadro, se administra bolo de Verapamil i.v. (0,1 mg/kg) con entrada a ritmo sinusal. Ingresa en UCIP para monitorización y es dado de alta a las 36 horas sin incidencias. Actualmente sigue controles en consultas de cardiología infantil, asintomático, sin tratamiento y con el resto de estudios de extensión normales.

Discusión: Con la valoración del ECG se puede tratar de establecer el origen de la taquicardia: QRS estrecho (≤0,08 segundos) en las de origen supraventricular, y QRS ancho (> 0,08 segundos) en las ventriculares. En las taquicardias de QRS ancho, debemos descartar como primera opción la TV, sin olvidar la posibilidad de una taquicardia supraventricular (TSV) con conducción aberrante o por reentrada antidrómica. La historia clínica debe dirigirse a identificar enfermedades cardiacas previas, antecedentes familiares de muerte súbita, arritmia o síncopes. A través de la exploración física se debe valorar la estabilidad hemodinámica del paciente, condición que determinará el tipo de tratamiento a seguir. En un paciente con taquicardia y hemodinámicamente estable, dado que el diagnóstico diferencial entre la taquicardia de QRS ancho y la TV es difícil, se debe realizar una prueba terapéutica con bolo de adenosina iv y valorar respuesta. Si no revierte se iniciará perfusión de verapamilo i.v., si se trata de una TV idiopática, o amiodarona iv en el resto de los casos. En pacientes inestables se realizará cardioversión bajo sedación.

Conclusiones: Además de una historia clínica y una exploración física, el ECG nos permite clasificar las taquicardias según su origen mediante la determinación de la duración del QRS. Ante un QSR ancho se debe considerar siempre la TV, dado el riesgo de degenerar en una fibrilación ventricular y parada cardiaca. El diagnóstico diferencial entre TV y TSV conducida con aberrancia es difícil, por lo que en pacientes pediátricos estables con taquicardia con QRS ancho y sin otros datos que orienten a un origen ventricular, se puede iniciar tratamiento con adenosina i.v.

Perfil clínico-bacteriológico de pacientes pediátricos previamente sanos con hemocultivos positivos. Experiencia de 10 años en la Comarca de Bajo Deba.

P. Del Río Martínez, L. Herrero García, E. Lizarralde Atristain, Idoeta Kiernan, J. Alustiza Martínez. *Servicio de Pediatria. Hospital Mendaro, OSI Bajo Deba. Gipuzkoa.*

Objetivo: Identificar los gérmenes causantes de enfermedades invasivas en la población pediátrica de nuestra comarca, así como las características clínicas de los pacientes.

Metodología: Se trata de un estudio retrospectivo descriptivo en el que se incluyen pacientes pediátricos (0 a 14 años) con hemocultivos positivos recogidos durante un periodo de 10 años (comprendido entre el 1/01/2004 y el 31/12/2013) en un hospital de nivel secundario. Los datos se han obtenido de la historia clínica y han sido analizados mediante SPSS.

Resultados: Se han obtenido 54 hemocultivos positivos entre los 1.078 extraídos a lo largo de un periodo de 10 años entre el total de 60.969 pacientes vistos en urgencias y 5.908 recién nacidos del área dematernidad. Correspondían a 52 pacientes, con una mediana de edad de 22 meses, siendo el 63% varones. El 35% presentaban un triángulo de evaluación pediátrica (TEP) alterado en el momento de su valoración en urgencias. Todos los pacientes presentaban fiebre (de 45 horas de evolución media), excepto 3 que presentaban febrícula. El 50% de los pacientes habían recibido vacunación frente al neumococo.

El análisis microbiológico mostró 54 hemocultivos positivos (46,3% *S. neumoniae*, 18,5% *N. meningitidis*, 9,3% *S. aureus*, 5,6% *S. agalactiae* 3,7% *E. coli*). El 98% de las bacterias fueron sensibles al tratamiento empírico utilizado, siendo todos los neumococos sensibles a penicilina (un único caso de resistencia intermedia con buena respuesta clínica a amoxicilina a dosis elevadas). Los diagnósticos más frecuentes fueron neumonía (24%), sepsis/shock séptico (22%), bacteriemia (20%) y meningitis (18%). El 44% de los pacientes fueron dados de alta a domicilio desde la urgencia, el resto precisaron ingreso, el 23% en una planta de hospitalización y el 32% en una unidad de cuidados intensivos. Ningún paciente del estudio falleció y un paciente presentó sordera neurosensorial como secuela tras una meningitis neumocócica.

Conclusiones: El rendimiento de los hemocultivos en nuestro centro es elevado (5% positivos). El neumococo es la principal causa de infección bacteriana potencialmente grave en nuestro medio (seguido del meningococo) siendo responsable de la mayoría de neumonías y bacteriemias. Ninguno de los neumococos aislados fue resistente a betalactámicos.

****

PREMIO MEJOR COMUNICACIÓN

Utilidad de la ecografía pulmonar clínica para el diagnóstico de neumonía.

L. Ruiz Aranzana, F. Samson, A. Vinuesa Jaca, A. Larrauri Goiri, T. Iglesias López, M. de las Heras Martín. *Servicio de Pediatría. Hospital Universitario Basurto.*

Objetivos: Conocer la utilidad de la ecografía pulmonar **clínica** (EP**c**) para el diagnóstico de neumonía adquirida en la comunidad.

Métodos: Se trata de un estudio de cohortes prospectivo y descriptivo (realizado del 01/09/14 al 15/01/15) que incluye a niños, desde el nacimiento a los 15 años de edad, atendidos en Servicio de Urgencias Pediátricas con sospecha de neumonía y que precisaron ingreso por este motivo. Se excluyeron del estudio a pacientes: con diagnostico previo de neumonía, a los que habían recibido antibioterapia previamente, a los que asociaban bronquiolitis y a los dados de alta de hospitalización con un diagnóstico diferente a neumonía. Durante el periodo de estudio se realizaba en urgencias una EP**c** a todos los niños con sospecha de neumonía, por un pediatra con formación específica en EP**c** (han participado 7 pediatras de Urgencias y 5 médicos residentes) y con experiencia limitada en ultrasonografía. Los hallazgos ecográficos compatibles con el diagnostico neumonía consistían en la visualización de una consolidación pulmonar con broncograma aéreo o/y hepatización ecográfica del pulmón (*tissue-like*). Los pediatras que realizaban las EP**c** estaban cegados a los resultados de las radiografías de tórax (RT) y los médicos de hospitalización estaban cegados a los resultados de la EP**c**. Se registraban las características ecográficas y posteriormente se realizo un análisis estadístico mediante el programa Excel versión 2010.

Resultados: Se incluyeron 38 pacientes ingresados por neumonía (edad mediana 26 meses; intercuartiles 17-36 meses) de los cuales 19 fueron varones (50%). El diagnóstico de neumonía estaba asociado a otro diagnóstico en 11 casos (asma 8, otitis 1, sepsis 1, convulsión 1). En la EP**c** realizada en Urgencias se objetivó una condensación pulmonar con broncograma aéreo y/o con signos de hepatización en 36 casos (94,7%). En los dos casos en los que no se identificó una consolidación, se repitió la EP**c** tras ver la RT, objetivándose posteriormente ambas consolidaciones (una paracardiaca y otra axilar). Las consolidaciones estaban localizadas en el pulmón derecho en 15 casos (41,6%), en el pulmón izquierdo en 15 casos (41,6%) y bilateral en 6 casos (15,6%). El tamaño de las 42 consolidaciones objetivadas inicialmente (30 unilaterales y 6 bilaterales) fue ≤ 10 mm en 8 casos (19%), entre 11-15 mm en 8 casos (19%) y > 15 mm en 26 casos (62%). Se observó un derrame pleural ecográfico en 14 niños (36,8%), siendo > 5 mm en 5 casos. De estos 5, solo se objetivó el derrame en la RT en 3 pacientes.

Conclusiones: La EP**c** es una herramienta clínica prometedora, con la que se pueden detectar hallazgos compatibles con el diagnostico de neumonía, patología de alta frecuencia en pediatría. En nuestro estudio, los hallazgos ecográficos que no se detectaron inicialmente se pueden explicar por su localización y por la falta de experiencia de los pediatras. Creemos que la formación de los pediatras y la mejora de nuestros conocimientos en EP**c** nos permitirán establecer algoritmos clínicos fiables y seguros en las sospechas de neumonía. Estas estrategias podrían contribuir, en casos seleccionados, a limitar la exposición de los niños a radiaciones ionizantes así como el uso de antibióticos innecesarios.

****

Hipertransaminesemia como dato a considerar en el diagnóstico inicial de la dermatomiositis juvenil.

I. García Albizua, L. Arranz Arana. *Servicio de Pediatría. Hospital Universitario Donostia. UPV/EHU*

Introducción: La dermatomiositis juvenil (DMJ) es una miopatía inflamatoria idiopática de origen autoinmune de incidencia 3 casos/millón/niños/año. Es una vasculopatía de vaso pequeño en la que los músculos proximales y la piel son las dianas más importantes. La debilidad muscular proximal y simétrica es

el dato clave de la DMJ. Las pápulas de Gottron, el exantema en heliotropo y el eritema periungueal son las manifestaciones dérmicas más características. El diagnóstico debe cumplir con los criterios de Bohan y Peter. El tratamiento se basa en el uso de corticosteroides e inmunosupresores.

Exposición de casos:

Caso 1: Niña de 9 años que inició hace 4 meses clínica de artromialgias, astenia, debilidad y analítica con hipertransaminasemia filiada inicialmente como síndrome mononucleósido. Consulta por persistencia de debilidad muscular que le impide subir escaleras, mialgias, pérdida de fuerza, lesiones dermatológicas e hipertransaminesemia prolongada. Exploración: eritema palpebral, en dorso de articulaciones metacarpo-falangicas lesiones sugerentes de pápulas de Gottron; debilidad muscular simétrica de predominio proximal, maniobra de Gowers positiva. En la analítica hipertransaminesemia (GOT 269 U/L, GPT 130U/L) y elevación de CK (7298 (U/L), anticuerpos antinucleares (ANAs) positivo (título 1280) con patrón moteado. Se realiza EMG, biopsia muscular, RM de cuerpo entero y hallazgos en la capilaroscopia con resultados compatibles con miopatía inflamatoria. Cumpliendo con los criterios diagnósticos de DMJ se inicia tratamiento con prednisona y metotrexato.

Caso 2: Niña de 13 años derivada para estudio de hipertransaminesemia. En la anamnesis refiere pérdida de fuerza progresiva desde hace 4 meses (incapacidad para subir escaleras y peinarse) y pérdida de 4 kg de peso. Exploración: eritema violáceo en párpados superiores. Debilidad muscular generalizada de predominio proximal y simétrico con signo de Gowers positivo e incapacidad para elevación de cabeza desde decúbito supino. A nivel de los nudillos presenta pápulas de Gottron. En la analítica GPT 134 U/L, CK 4.542 U/L. EMG y biopsia muscular compatible con miopatía inflamatoria. Diagnóstico compatible con DMJ. Tratada con corticoides y metotrexato, la evolución fue favorable.

Caso 3: Niña de 8 años que presenta desde hace 5 meses artromialgias, limitación para el cierre de ambas mano, astenia, pérdida de 2-3 kg de peso y en el último mes asocia disfonía y disfagia intermitentes. En seguimiento por hipertransaminesemia prolongada, serología Epstein Barr Ig M positivo y ANAs positivos había iniciado tratamiento con deflazacort. Exploración: leve eritema palpebral, limitación para la elevación cefálica y de brazos y para la abertura bucal. Pápulas de Gottron a nivel de nudillos. Analítica: CK 1591 U/L, GOT 72 U/L, GPT 68 U/L, ANAs 2560, Ac anti Ro52 positivo. EMG, RM de cuerpo entero, capilaroscopia positiva; hallazgos compatibles con miopatía inflamatoria. Diagnóstico de DMJ.

Conclusiones: En DMJ la debilidad muscular y elevación de CK son datos iniciales. La hipertransaminasemia (en este caso de origen muscular) ha de ser valorada como dato asociado para evitar un retraso en el diagnóstico e inicio del tratamiento.

Hospitalización de pacientes pluripatológicos.

A. Muguruza Oyarzabal, M. Ruiz del Castaño Unceta-Barrenechea, L. Arranz Arana. *Unidad de Hospitalización de Pediatría, Hospital Universitario Donostia, San Sebastián.*

Objetivo: El objetivo del estudio es describir las características de los pacientes pluripatológicos que ingresan en un hospital terciario.

Método: Estudio descriptivo retrospectivo mediante revisión de historias clínicas de pacientes pluripatológicos ingresados desde enero de 2012 a junio de 2015. Criterio de inclusión: pacientes con 2 o más patologías crónicas complejas.

Resultados: Se incluyen 80 pacientes (56% varones y 44% mujeres). Edad media 6 años (rango 0-16 años). Un 80% (60/80) reingresan, el 57,5% (46/80) en 3 o más ocasiones y el 62,5% (50/80) ha precisado al menos 1 ingreso en cuidados intensivos. La estancia media anual fue de 31,1 días.

El 81,2% (65/80) presentaban pluripatología, media de 3 enfermedades por paciente: neurológicas 61,2%, cardiovasculares 44,7%, respiratorias 50%, digestivas 46,2%, malformativas 40%, genitourinarias, 30%, hematológicas 10%, endocrino-metabólicas 13,7%, traumatológicas 26,2% e inmunodeficiencias 2,5%. El 10% habían sido prematuros.

El 81,2% de los motivos de ingreso fueron procesos agudos intercurrentes en niños con patología crónica: 25% infecciosos, 23,7% respiratorios, 21,2% metabólico/digestivos,12,5% neurológicos. El resto 17,5% traumatológicos o ingresos programados.

Precisaron soporte nutricional el 60%: enteral por sonda nasogástrica o transpilórica (27%), gastrostomía (43,8%) o nutrición parenteral (29,2%). Un 36,2% requirió soporte respiratorio: oxigenoterapia convencional 34,5%, ventilación no invasiva, 38%,ventilación invasiva 27,5%. Un 28% preciso acceso vascular central.

El 35% precisó la administración de 4 o más grupos farmacológicos siendo los más utilizados los antiinfecciosos (63,8%), respiratorio (35%) y digestivo (25%).

Conclusiones: Los pacientes pluripatológicos presentan necesidades especiales con ingresos prolongados, reingresos… lo que conlleva mayor consumo de recursos.

Sería necesario revisar sus necesidades específicas para adaptar el modelo asistencial actual y favorecer un manejo integral y multidisciplinar, con el objetivo de mejorar la calidad de vida del paciente y su entorno.

La enfermedad de Crohn en pediatría. A propósito de un caso.

N. Larrinaga Dañobeitia, M.L. Arnés Parra, A. Lecuona Serrano, H. Arranz García, A.E. Calvo Saez, Z. García Casales. *Servicio de Pediatría. HUA-Txagorritxu.*

Introducción: La enfermedad de Crohn es una entidad inflamatoria intestinal que cursa de forma crónica con brotes de actividad inflamatoria. En el niño, presenta particularidades clínicas y psicosociales que la diferencian de la del adulto y que pueden condicionar enfoques diagnósticos y terapéuticos distintos.

Caso clínico: Presentamos un varón de 13 años que consulta por dolor abdominal epigástrico acompañado de vómitos biliosos, sin otra clínica asociada. No antecedentes familiares ni personales de interés. En la exploración se aprecia abdomen distendido y doloroso en hemiabdomen derecho. Las pruebas de imagen presentan hallazgos sugestivos de sub/

obstrucción intestinal con engrosamiento ileal sin signos de sufrimiento intestinal de probable causa infeccioso/inflamatoria. La analítica sanguínea es anodina salvo leucocitosis con desviación izquierda. PCR y VSG negativas. Serología de yersinia negativa.

Ante sospecha de ileitis aguda se realiza tratamiento conservador con reposo digestivo, sonda nasogástrica y antibioterapia, con buena evolución clínica y resolución de la ileitis. En el seguimiento repite la clínica por lo que se amplia estudio con pancolonoscopia e ileoscopia donde se ve ileitis terminal con engrosamiento circunferencial de la pared y biopsia con granulomas no necrotizantes e infiltrado inflamatorio, siendo diagnosticado de enfermedad de Crohn. Se inicia tratamiento con corticoterapia y azatioprina orales con buena evolución.

Conclusiones: La enfermedad de Crohn tiene múltiples manifestaciones clínicas diferentes, siendo una de ellas, y con baja frecuencia, la sub/obstrucción intestinal, por lo que no debemos olvidarnos de esta enfermedad ante una sub/obstrucción intestinal.

Revisión histórica de tumores del sistema nervioso central en la infancia en los últimos 35 años en Navarra. **M. Mendizabal Diez, M. Martínez Merino, L. Urriza Yeregui, I. Naberan Mardaras, M.E. Yoldi Petri, J. Molina Garicano.** *Servicio Oncología Pediátrica. Complejo Hospitalario de Navarra.*

Antecedentes y objetivos: Revisión histórica de tumores del sistema nervioso central (SNC) en pacientes pediátricos tratados en nuestro centro entre 1980-2014. Se estudian variables sexo, edad, enfermedad de base, histología, tratamiento y supervivencia.

Método: Revisión de casos registrados desde nuestro servicio en el Registro Español de Tumores Infantiles (RETI-SEHOP) entre 1980-2014.

Resultados: Entre 1980-2014 se han notificado 60 casos de tumores del SNC. La edad al diagnóstico varía desde 2 días hasta 15 años (media 9,7). Varones el 66,6%. 5 niños presentan neurofibromatosis. Los tumores infratentoriales han sido más frecuentes, siendo estos diagnosticados a una edad menor que los supratentoriales. En la mayor parte de los pacientes se realizó algún tipo de cirugía (parcial, radical y/o biopsia) excepto en tumores de tronco. Los diagnósticos histológicos incluyen: glioma bajo grado (23), glioma alto grado (5), glioma tronco (6), meduloblastoma (8), ependimoma (6), tumor neuroectodérmico primitivo (PNET) (4), craneofaringioma (4), tumor rabdoide (2), papiloma del plexo coroideo (1), desconocido (1). La mayoría requirieron cirugía más quimioterapia y/o radioterapia coadyuvante. En todos los casos se han seguido los protocolos de la Sociedad Internacional Oncología Pediátrica (SIOP) y/o de la Sociedad Española de Hemato-Oncología Pediátricas (SEHOP). En nuestro centro, la supervivencia analizada globalmente (1980-2014) es del 56%, objetivando tasas más altas en los últimos años.

Conclusiones: No existen diferencias significativas entre supervivencia global de tumores cerebrales tratados en nuestro centro con la media del registro nacional. La supervivencia de estos es menor que la supervivencia global de todos los tumores infantiles. Las neoplasias cerebrales disminuyen la supervivencia global del cáncer infantil. Se aprecia un aumento de la incidencia de tumores del SNC en la última década, aunque puede ser debido a fallos en la notificación de casos en los primeros años del estudio. La atención multidisciplinar de estos niños es fundamental, tanto durante como después del tratamiento, para ayudar a mejorar su pronóstico.

Preservación de la fertilidad en adolescentes y niños con cáncer. Nuestros primeros pasos en Navarra. **M. Martínez Merino, M. Mendizabal Díez, L. Urriza Yeregui, S. Berrade Zubiri, M. Chueca Guindulain, J. Molina Garicano.** *Servicio de Oncohematología pediátrica y Endocrino pediátrico, Complejo Hospitalario de Navarra.*

Antecedentes y objetivos: La incidencia de cáncer en menores de 15 años es de 15/100.000 y entre 15-19 años de 19,5/100.000. Los avances en el tratamiento antineoplásico han hecho que la supervivencia del cáncer infantil aumente de forma significativa. No obstante, sabemos que muchos de estos tratamientos ocasionan efectos secundarios importantes, entre ellos la infertilidad en la edad adulta. Nuestro objetivo es describir los métodos de preservación utilizados, así como su eficacia y la satisfacción de los pacientes.

Método: Estudiamos pacientes con cáncer en edad peripuberal sometidos a criopreservación de corteza ovárica o espermatozoides entre 2006 y 2013. Además realizamos una encuesta de satisfacción a pacientes y familiares.

Resultados: El ofrecer la posibilidad de realizar criopreservación ante un diagnóstico de cáncer depende de la edad, dosis de drogas, tipos de células y otros tratamientos. En nuestro centro, entre el 2006 y 2013 se ofreció, tras una información detallada y exhaustiva, posibilidad de preservar la fertilidad a 8 varones y 11 mujeres. 9 padecían enfermedad de Hodgkin, 2 sarcoma osteogénico, 3 sarcoma de Ewing/PNET, 2 LLA/LNA, 1 rabdomiosarcoma y 2 gliomas. La criopreservación de semen se realizó en nuestro centro en todos los casos menos en 2. La cripreservación de corteza ovárica se realizó en otros centros de referencia en todos los casos, por no tener esa opción en nuestro centro.

A todos los varones se realizó preservación de semen, obteniendo el material mediante masturbación. La media de edad fue de 14,6 años (rango entre 13 y 16 años). De los 8 pacientes, 4 pacientes tienen muestra congelada aunque 2 de ellos con azoospermia. De los restantes, 3 pacientes no se obtuvo muestra y de otro se destruyó la muestra por fallecimiento.

La criopreservación ovárica vía laparoscópica es la única opción considerada en edad prepuberal o puberal en mujeres y es la que se realizó a nuestras 11 pacientes. La edad media fue de 13,3 años (rango de 10 a 15 años). De ellas, 1 presenta actualmente fallo ovárico precoz estando con tratamiento sustitutivo hormonal, 8 presentan alto riesgo de padecerlo, 1 de ellas riesgo intermedio; la paciente restante falleció. Por ahora a ninguna de ellas se les

ha realizado trasplante de la corteza ovárica preservada. Tras una encuesta realizada a paciente y familia, la opinión sobre el proceso ha sido buena.

En el momento actual ninguno de nuestros pacientes han reclamado utilizar el material criopreservado en busca descendencia, por lo que no tenemos datos sobre la viabilidad de estas muestras.

Conclusiones: Los profesionales debemos promover y ofrecer la preservación de semen y folículos de corteza ovárica con una información exquisita, siendo información actualizada y realista. Es obligado el estudio patológico de las muestras criopreservadas por los riesgos de contaminación tumoral. Cada vez hay más experiencias positivas en este campo, con futuro de conseguir más eficacia y menos riesgos en próximos años, aunque hay que ser prudentes con los datos obtenidos y no crear falsas expectativas.

Síndrome de Dumping: una causa infrecuente de hipoglucemia. **A. Camara Otegui, M. Unsain Mancisidor, B. Rocandio Cilveti, C. García Pardos, F.J. Mintegui Aranburu.** *Unidad de Lactantes. Servicio de Pediatría. Hospital Universitario Donostia, San Sebastián.*

Introducción: El síndrome de Dumping (SD) es una patología poco frecuente relacionada con la cirugía que afecta a la función antropilórica. Se distinguen dos tipos: el SD precoz, que sucede en los primeros 30 minutos tras la ingesta, produciendo una clínica relacionada con la hipovolemia debido al paso rápido del quimo hiperosmolar, y el SD tardío, entre 2 y 4 horas tras las comidas, por una respuesta hiperinsulinica que produce una hipoglucemia reactiva.

Caso clínico: Lactante de 12 meses, mujer, intervenida de hernia inguinal incarcerada con ooforectomia al mes de vida y de hernia hiatal paraesofágica tipo IV a los 10 meses, realizándose reducción y funduplicatura de Nissen.

A los 12 meses de edad ingresa para estudio por episodio nocturno de apnea prolongada e hipotonía. Se constata hipoglucemia, con cetonemia normal. El estudio electroencefalográfico es normal. Se realizan controles seriados de glucemia que confirman los episodios de hipoglucemia. Monitorizada la glucemia postpandrial y a los 90 minutos de la ingesta, se evidencian hiperglucemias (máxima, 344 mg/dl) a los 30 minutos de la toma, así como hipoglucemias (mínima 32 mg/dl) a los 90 minutos tras ingesta. Se completa estudio de otras causas de hipoglucemia con pruebas metabólicas y hormonales normales, así como pruebas de imagen (radiografía de tórax, ecografía y RM abdominal), sin hallazgos significativos. Dados los antecedentes personales, ante la sospecha de SD tardío se realiza test de sobrecarga oral de glucosa y determinación de insulina seriada obteniendo un índice glucemia/insulina inferior a 3, confirmándose el diagnóstico. Se inician cambios dietéticos con tomas fraccionadas y frecuentes, hidratos de carbono de absorción lenta y adición de grasas, para retrasar el vaciado gástrico. Actualmente es controlada en domicilio mediante sensor transcutáneo de glucemia, pudiendo evitar las hipoglucemias sintomáticas y disminuyendo el número e intensidad de los episodios.

Comentarios: El SD es una causa excepcional de hipoglucemia, que debe sospecharse en pacientes con antecedentes de cirugía del tracto digestivo. La sintomatología es por lo general de carácter transitorio. Los cambios dietéticos suelen ser suficientes para controlar la enfermedad, hay fármacos que pueden ayudar en el manejo, teniendo que recurrir en ocasiones a la nutrición enteral domiciliaria continua por la noche para evitar los episodios nocturnos.

Larva migrans cutánea: Una "amiga" del trópico. **J. Amasorrain Urrutia[1], A. Rodríguez Quintana[1], L. Aguirre Pascasio[2], G. Mestraitua Aurrecoechea[2], R. Iturbe Ortiz de Urbina[2].** *[1]Residente de Pediatría, [2]Médico adjunto de Urgencias de Pediatría, HUA.*

Introducción: La *larva migrans* cutánea es una dermatosis parasitaria que se caracteriza por lesiones serpinginosas que avanzan por uno de sus extremos. Es un proceso endémico en áreas tropicales. Hoy en día ha aumentado el número de casos descritos debido al aumento de los viajes internacionales. El diagnóstico es clínico y se puede realizar fácilmente si se ha visto con anterioridad esta enfermedad. Salvo complicaciones, la evolución es habitualmente benigna y el proceso se autolimita por la muerte de la larva. En nuestro medio el tratamiento de elección es el albendazol oral.

Caso clínico: Niña de 10 años que acude a urgencias por molestias en el pie derecho con agudización del picor en dedos desde hace unas pocas horas. No presenta antecedentes de interés. Ampliando la anamnesis la paciente ha vuelto de Brasil, tras un periodo vacacional, hace 3 días. No ha presentado fiebre. No asocia ninguna otra clínica. A la exploración física presenta en el pie derecho erosión interdigital entre el 2º y 3º dedo con inflamación de los dedos adyacentes. Siendo el resto de la exploración por aparatos estrictamente normal. Se diagnostica de micosis y recibe tratamiento con miconazol tópico. A las 24 horas presenta aumento de la inflamación y del dolor, por lo que acuden a Centro de Salud donde a la exploración se observa una celulitis asociada en 2º, 3º y 4º dedo que se extiende a zona plantar y empeine. Ante una posible sobreinfección se indica tratamiento con amoxicilina-clavulánico. A las 24 horas reacude al Servicio de Urgencias por empeoramiento clínico, donde se objetivan lesiones subcutáneas vesículo- serpinginosas a nivel del dorso y dedos centrales del pie. Se realiza una analítica sanguínea donde destaca una eosinofilia de 0,9×10^3 (12,1% de los leucocitos), siendo el resto de la analítica normal. Valorada de forma conjunta con dermatología es diagnosticada de *larva migrans* cutánea y se inicia tratamiento con albendazol.

Conclusiones: Ante el aumento de los viajes internacionales, la *larva migrans* cutánea es una entidad que va en aumento en nuestro medio a pesar de tratarse de una enfermedad localizada en áreas de distribuciones húmedas y calientes. Tenemos que tenerlo en mente ante los pacientes con lesiones de características similares, en relación con un viaje a zona tropical. Ante la falta de familiaridad en nuestro entorno y la aparición tardía de las lesiones características, hace que a veces el diagnóstico se retrase.

Utilización de un sistema que asocia frío externo y vibración (buzzy). **G. Plaza Fraga, F. Samson, A. Espinosa Pousa, N. López Vázquez, I. Tapia Torrijos, A. Urretabizkaia Zubizarreta, U. Jiménez Belástegui, U. Rial Villar, I. Guinea Pereda, M.C. Isasi Martín.** *Servicio de Pediatría. Hospital Universitario Basurto, Bilbao.*

Introducción: BUZZY® es un sistema lúdico, reutilizable, que combina un mecanismo de frío externo, vibración y distracción que ha sido diseñado para controlar el dolor asociado a la inyección de insulina y de hormona del crecimiento, que puede servir también para la realización de procedimientos menores como suturas y canalización de vías o extracciones sanguíneas y alivio temporal de procesos menores como dolores musculares, artritis y picaduras. El sistema está compuesto por un aparato con forma de abeja que trasmite vibraciones a dos ritmos diferentes y un mecanismo de frío que consiste en 4 aletas congeladas que contienen un gel azul no tóxico, junto con una banda elástica que sirve para sujetar el aparato cuando es usado en una extremidad.

Objetivo: Conocer la opinión de los niños, padres y profesionales en cuanto a la utilización de BUZZY®.

Método: Estudio de cohortes prospectivo que incluye una muestra aleatoria de niños de 4 a 15 años a los cuales se les va a realizar una venopunción o inserción de catéter venoso entre septiembre y noviembre del 2014 en nuestro Servicio de Urgencias. Se excluye a los pacientes que no hablen castellano, enfermos críticos, pacientes con enfermedad de Raynaud o enfermedad de células falciformes y niños o familiares que rechacen el uso de BUZZY®. Antes de iniciar el procedimiento, se coloca a BUZZY® 5-10 cm por encima del sitio de punción, en el mismo dermatomo, durante 30 segundos. El aparato esta activado hasta completar el procedimiento, presionando el aparato contra el brazo durante la inserción de la aguja. Una vez terminado el procedimiento, se retira a BUZZY®. Al alta, se realiza una serie de preguntas a los padres y a los niños para conocer su opinión, valorando la respuesta de los niños con escala visual analógica. A los 5 profesionales (1 auxiliar, 2 médicos y 2 enfermeras) que utilizaron el aparato, se les formularon otra encuesta al finalizar el estudio.

Resultados: 35 niños incluidos con una edad media 7,6 años ± 3,7. Se realizaron 19 extracciones de sangre y 16 inserciones de catéteres venosos. A la pregunta: "¿Te ha ayudado la abeja?", los niños puntuaron con una mediana de 8 (IC: 6-10) en una escala del 0-10 (los 2 pacientes más jóvenes no contestaron por no compresión de la pregunta debido a la edad). A la pregunta: "¿La abeja le ha distraído a su hijo?", los padres contestaron que sí en el 82,8% de los casos. Los padres valoraron positivamente la utilización de Buzzy® y puntuaron con una mediana de 8/10 (IC: 6-10) la pertinencia de nuestra iniciativa. A los 5 profesionales, BUZZY® les ha resultado útil y fácil de manejar. Las 2 enfermeras referían que podía dificultar el procedimiento debido a las vibraciones.

Conclusiones: BUZZY® es un aparato diseñado con el fin de disminuir el dolor en la realización de procedimiento menores, ya sea por su capacidad de distracción, que tiene un papel fundamental como procedimiento sedoanalgésico, o por el mecanismo asociativo de frío externo y vibración. Los resultados de nuestro estudio muestran que BUZZY® parece útil para distraer a los niños durante procedimientos menores en un Servicio de Urgencias.

Lepra, una enfermedad olvidada. **A. Rodríguez Quintana[1], L. Aguirre Pascasio[1], J. Amasorrain Urrutia[1], H. Arranz García[1], J.C. Rodríguez Murcia[2], A.M. Martínez de Salinas Quintana[3].** [1]*Servicio de Pediatría. Hospital Universitario de Araba (Sede Txagorritxu),* [2]*Pediatra del Ambulatorio Aranbizkarra II, Vitoria,* [3]*Servicio de Dermatología. Hospital Universitario de Araba.*

La lepra es una enfermedad infectocontagiosa crónica causada por *Mycobacterium Leprae* y que afecta fundamentalmente a la piel y a los nervios periféricos. Principalmente se contagia por vía aérea desde un paciente multibacilar no tratado. El desarrollo de la enfermedad y la presentación clínica depende del estado inmunológico del paciente. El 83% de los casos registrados se concentran en India, Brasil y Birmania. En España se encuentra prácticamente erradicada, aunque la creciente inmigración de sujetos de zonas endémicas ha condicionado un incremento en su incidencia.

Presentamos el caso de un niño de 9 años procedente de una zona endémica de Brasil que consulta por cojera y unas lesiones eritematosas, calientes y no dolorosas en extremidad inferior derecha de dos meses de evolución. A la exploración física se aprecia además hipo/anestesia en la zona de la lesión. Ha recibido tratamiento con amoxicilina-clavulánico sin respuesta. Se contacta con el servicio de dermatología que realiza una biopsia compatible con lepra. El estudio neurofisiológico manifiesta una lesión nerviosa severa con afectación motora y sensitiva del tibial y ciático peroneo derechos. Una vez instaurado el tratamiento con los fármacos de primera línea asociado a corticoides se produce una mejoría clínica progresiva hasta que finalmente se da el alta en 9 meses, que vuelve a su país de origen. Se completa además vacunación con BCG, tanto del paciente como de los contactos.

La lepra es una enfermedad rara en nuestro medio, pero el aumento de niños procedentes de países de zonas endémicas hace que debamos de tenerla en cuenta ante lesiones dermatológicas compatibles. El diagnóstico tardío de esta enfermedad favorece el contagio y aumenta el riesgo de discapacidades. La vacuna de la BCG presenta un factor protector.

COMUNICACIONES TARDE

Anomalías ginecológicas y agenesia renal en pediatría: una asociación a tener en cuenta. **J.L. Ramos[1], V. Cancela[2], E. Artola[2], A. Villanueva[1], I. Eizaguirre[1].** [1]*Servicio de Cirugía Pediátrica.* [2]*Unidad de Endocrinología Infantil. Servicio de Pediatría. Hospital Universitario Donostia.*

Introducción: El origen embriológico común del aparato reproductor y urinario explica la coexistencia de anomalías urinarias asociadas a malformaciones ginecológicas

en un porcentaje no despreciable de casos. A diferencia de las anomalías müllerianas cuyo diagnóstico suele ser tardío, las malformaciones congénitas del tracto urinario son detectadas precozmente por lo que de estar presentes, especialmente la agenesia renal, obligan a descartar malformaciones ginecológicas asociadas.

Objetivo: Describir dos casos clínicos de anomalías de los conductos de Müller cuyo diagnóstico de sospecha de estableció en base a la coexistencia de agenesia renal.

Material y método:

Caso nº 1: Paciente mujer de 13 años de edad que consulta por dolor y distensión abdominal cíclicos de meses de evolución. En la exploración física se palpa masa en fosa ovárica derecha con defensa abdominal asociada. No otra sintomatología acompañante. En sus antecedentes figura agenesia renal derecha y fecha de última regla hace 15 días.

Caso nº 2: Paciente mujer de 14 años de edad que acude a Urgencias por dolor abdominal y fiebre de 24 horas de evolución. La exploración física es compatible con apendicitis aguda. Llama la atención el desarrollo puberal avanzado en ausencia de menarquia. En sus antecedentes destaca agenesia renal izquierda y riñón derecho pélvico.

Resultados: En el primer caso se solicitó una ecografía abdominal que puso de manifiesto una tumoración de contenido hemático compatible con hematometra. La RMN posterior identificó dos cavidades uterinas y dos hemivaginas, siendo la derecha ciega. Con el diagnóstico de síndrome de Herlyn-Werner-Wünderlich se realiza drenaje de la colección y marsupialización de la hemivagina obstruida.

En el segundo caso, tras la apendicectomía, se llevó a cabo un estudio de extensión por amenorrea primaria. En la ecografía abdominal no se visualizaba el útero. La RMN confirmó la agenesia uterina y de los dos tercios superiores de la vagina, hallazgos compatibles con síndrome de Rokitansky-Kauster-Hauser. Pendiente de intervención.

Conclusiones: Ante el hallazgo de agenesia renal en mujeres se debe descartar la coexistencia de anomalías ginecológicas asociadas para ofrecer un diagnóstico y tratamiento precoces a fin de evitar la morbilidad asociada.

Cetoacidosis diabética en Diabetes Mellitus tipo II. Caso clínico.

A. Zabala Zapiain, Z. Ortiz de Zarate Caballero, L. Arranz Arana, U. Hernández Dorronsoro, E. Artola Aizalde, V. Cancela Muñiz. *Hospital Universitario Donostia. Donostia-San Sebastián.*

Introducción: La cetoacidosis diabética es una complicación típica de la Diabetes Mellitus tipo I, siendo infrecuente en la Diabetes Mellitus tipo II. Presentamos el caso clínico de un niño de 13 años con cetoacidosis diabética como forma de presentación de una Diabetes Mellitus tipo II.

Caso clínico: Niño de 13 años de raza negra con obesidad y trastorno del espectro autista derivado al Hospital terciario desde el Hospital comarcal con diagnóstico de cetoacidosis diabética. Presenta cuadro de malestar general, polidipsia, poliuria y polifagia. Refieren ingesta compulsiva de azúcar. A su llegada obnubilado con fases de agitación y respiración de Kussmaul con signos de deshidratación. Se constata hiperglucemia (1.015 mg/dl), deshidratación hipernatrémica (creatinina 3,55 mg/dl y sodio 166 mEq/L) y acidosis metabólica (pH 6,97, HCO_3^- 5,3 mmol/L), glucosuria (1.000 mg/dl) y cetonuria (150 mg/dl). Se inicia protocolo de cetoacidosis diabética con rehidratación intravenosa e insulinoterapia con resolución de la misma. Se completa estudio de Diabetes Mellitus detectándose niveles de insulina bajos y péptico C normales junto con anticuerpos antipancreáticos negativos. Durante su ingreso presenta hipertensión arterial y cifras elevadas de glucemia a pesar de un aumento progresivo de la dosis de insulina. Ante sospecha diagnóstica de síndrome metabólico y Diabetes Mellitus tipo II, se asocia metformina a dieta e insulina con mejoría progresiva de las glucemias que permite descenso paulatino de la dosis de insulina hasta su suspensión.

Comentarios: La cetoacidosis diabética puede ser la forma de presentación de una Diabetes Mellitus tipo II. Por lo tanto, ante una cetoacidosis diabética en un niño con obesidad o síndrome metabólico hay que tener en cuenta que puede tratarse de una Diabetes Mellitus tipo II. La asociación de metformina al tratamiento tras la resolución de la cetoacidosis diabética con insulinoterapia ayuda a controlar los niveles de glucemia hasta su normalización permitiendo la suspensión de la insulina.

Síndrome Klüver-Bucy parcial. Caso clínico.

A. Zabala Zapiain, Z. Ortiz de Zarate Caballero, U. Hernández Dorronsoro, M. Satrustegi Aritziturri, M. Goena Irisarri, M.I. Martí Carrera. *Hospital Universitario Donostia. Donostia-San Sebastián.*

Introducción: El síndrome Klüver-Bucy es un trastorno de conducta infrecuente caracterizado por agnosia visual, hiperoralidad, hipersexualidad, hiperfagia y alteraciones de memoria. Habitualmente se relaciona con lesión bilateral de los lóbulos temporales aunque se han descrito casos con lesión de un solo lado. Presentamos el caso de un niño de 12 años con cuadro clínico compatible con síndrome Klüver-Bucy parcial tras un traumatismo cráneo encefálico.

Caso clínico: Niño de 12 años que presenta cuadro de confusión y agitación tras traumatismo cráneo encefálico por caída accidental desde su bicicleta. Se realiza TAC craneal sin objetivarse hallazgos patológicos. Durante su estancia en UCIP presenta Glasgow 13-15 alternando periodos de somnolencia y agitación con agresividad física y verbal y lenguaje incoherente. Recibe tratamiento con quetiapina y haloperidol. En planta de hospitalización continúa con episodios de características similares por lo que se repite TAC craneal objetivándose hematoma intraparenquimatoso temporal medial derecho no visualizado en el estudio previo. Posteriormente asocia desorientación, hiperoralidad, conducta desinhibida, déficit de atención y amnesia. Se realizan EEG que muestra foco lento temporal derecho sin signos de actividad irritativa y RMN craneal que objetiva lesión previa y pequeño foco hemorrágico puntiforme en el brazo anterior de la capsula interna derecha. Ante diagnóstico de sospecha de síndrome Klüver-Bucy parcial se asocia carbamazepina al tratamiento y se sustituye quetiapina por risperidona por su

perfil más incisivo y menos sedante observándose mejoría clínica progresiva hasta remisión completa de la sintomatología.

Comentarios: El síndrome Klüver-Bucy es un cuadro clínico infrecuente. Su diagnóstico es clínico siendo apoyado por la neuroimagen. La carbamazepina puede ser útil en su manejo terapéutico.

Invaginación intestinal como primera manifestación del divertículo de Meckel; a propósito de un caso. **A. Lecuona Serrano, A. Calvo Sáez, M. Urrutia Adán, A. Rodríguez Quintana, N. Larrinaga Dañobeitia, M.L. Arnés Parra.** *Hospital Universitario Alava.*

Introducción: El divertículo de Meckel es la anomalía gastrointestinal congénita más frecuente, ocurre en el 2-3% de la población. El diagnóstico debe ser considerado en cualquier paciente con hemorragia gastrointestinal. La forma de presentación más frecuente en pediatría es una hemorragia rectal intermitente generalmente no dolorosa. Sin embargo, algunos pacientes pueden debutar con un cuadro de obstrucción intestinal secundario a invaginación.

Caso clínico: Se presenta el caso de un niño de 6 años, sin antecedentes personales de interés, que acude al servicio de urgencias por dolor abdominal de inicio súbito de 1 hora de evolución, sin otra sintomatología asociada. La exploración física revela dolor abdominal generalizado a la palpación sin signos de irritación peritoneal ni otros hallazgos. Se administra analgesia y se mantiene en observación, comenzando a las 3 horas con vómitos, palidez y empeoramiento del dolor. A la exploración física presenta dolor localizado en hemiabdomen derecho, sin defensa con masa palpable. Ante la evolución, se avanza en la escala de analgesia, con control del dolor. Mantiene estabilidad hemodinámica en todo momento. La analítica sanguínea es anodina y la ecografía abdominal objetiva una invaginación ileocólica con engrosamiento difuso de la pared del íleon y abundante líquido libre intraabdominal. Se contacta con el hospital de referencia y se traslada al paciente para continuidad de cuidados y valoración quirúrgica. Se repite control ecográfico que confirma hallazgos previos y se realiza intervención quirúrgica urgente, en la que se objetiva una invaginación ileocólica secundaria a divertículo de Meckel. Se reduce la invaginación y se realiza extirpación en cuña del divertículo y anastomosis con apendicectomía. La anatomía patológica confirma la sospecha clínica de divertículo de Meckel. El postoperatorio del paciente cursa sin incidencias y es dado de alta tras una semana de ingreso con control posterior.

Conclusiones: La invaginación intestinal es una forma de presentación infrecuente del divertículo de Meckel. Ante un niño mayor con cuadro de invaginación debemos pensar siempre en la existencia de una patología subyacente y realizar las pruebas complementarias necesarias para llegar al diagnóstico etiológico.

Tumor de células de Leydig y pubertad precoz periférica. **A. Lecuona Serrano, A. Sarasua Miranda, I. Díez López, N. Larrinaga Dañobeitia, M.L. Arnés Parra, S. Hermoso Borrajo.** *Hospital Universitario Alava.*

Introducción: La pubertad precoz en el niño se define como la aparición progresiva de los signos puberales antes de los 9 años. Se manifiesta con un volumen testicular mayor de 4 ml, aparición de vello púbico/axilar, alargamiento del pene, y aceleración del crecimiento. Se produce un adelanto significativo de la edad ósea que conduce a una talla adulta baja.

La pubertad precoz periférica se caracteriza por la secreción autónoma de esteroides sexuales sin una activación del eje hipotálamo-hipofisario-gonadal. Puede tener un origen gonadal, adrenal, ectópico, o una fuente exógena de producción hormonal.

Los tumores testiculares de células de Leydig son una causa infrecuente de pubertad precoz periférica. Este tipo de tumores secretan una gran cantidad de testosterona que provoca la aparición y progresión de los signos puberales. A la exploración destaca la asimetría en el tamaño testicular. Suelen ser unilaterales y benignos. Las últimas publicaciones recomiendan una cirugía conservadora como tratamiento de primera elección.

Caso clínico: Presentamos el caso de un niño de 5 años y 9 meses, sin antecedentes personales de interés, que es remitido por su pediatra de atención primaria a la consulta de Endocrinología Infantil por inicio de vello púbico y aumento del tamaño del pene en los últimos meses, junto con aparición de olor apocrino y estirón de la talla. Presentaba además un adelanto de la edad ósea de 2 años y medio. A la exploración destacaba una pubarquia grado 2 de Tanner, una clara asimetría del tamaño testicular con un teste izquierdo de 2 ml y un teste derecho de 4 ml y un pene de 7 cm. Ante estos hallazgos se solicitan una ecografía abdominal que es normal y una ecografía testicular en la que se objetiva una lesión hipoecoica, bien delimitada con aumento de la vascularización que en el contexto clínico podría ser compatible con un tumor testicular o un resto suprarrenal ectópico. Se realiza una analítica que muestra niveles de testosterona elevados (en rango puberal), niveles bajos de LH y FSH, función suprarrenal normal y marcadores tumorales (alfa-fetoproteína y beta-HCG) negativos. Se completa el estudio con una RMN que confirma la existencia de una tumoración testicular subcentimétrica, sólida e hipervascular por lo que se contacta con el servicio de Cirugía Pediátrica del hospital de referencia para valoración quirúrgica. Finalmente se realiza tumorectomía y la anatomía patológica confirma el diagnóstico de tumor de células de Leydig. El paciente es revalorado tras la cirugía presentando a la exploración pubarquia grado 1 de Tanner, ambos testes de 2 ml (prepuberales) y un pene de 6 cm. El paciente precisa controles sucesivos para valorar la progresión de la edad ósea, el inicio del desarrollo puberal y su repercusión en la talla final.

Conclusiones: En los niños con un desarrollo puberal precoz debemos descartar siempre una patología subyacente. Es prioritario en estos casos llegar a un diagnóstico etiológico e iniciar el tratamiento específico para evitar el impacto psicológico derivado de la aparición precoz de los caracteres sexuales y para mejorar el pronóstico de talla.

El marco legal impide la creacion de plazas de pediatria "OSI" que incluya atencion primaria y hospitalaria. **P. Gorrotxategi.** *Pediatra de Atención Primaria. Centro de Salud de Pasai San Pedro (Gipuzkoa).*

Introducción: La pediatría en España, inicialmente, tuvo una actividad hospitalaria desde su creación, a finales del siglo XIX, cuando se fundó el Hospital del Niño Jesús en Madrid y posteriormente, el de San Pablo en Barcelona a principios del siglo XX. Es en este siglo cuando se consolida la pediatría de atención primaria como primer contacto del niño con la asistencia sanitaria independiente de la pediatría hospitalaria. El objetivo de este trabajo es conocer si a través de los cambios legislativos implementados en Euskadi se podría crear una plaza de pediatra que incluyera las dos funciones, atención primaria y hospitalaria.

Método: Revisión de la legislación que ha permitido la implantación de la pediatría de atención primaria: Real Decreto 137/1984 sobre estructuras básicas de salud y Ley 14/1986, de 25 de abril, General de Sanidad. La relativa a la creación de las OSI: ACUERDO de 13 de diciembre de 2010, del Consejo de Administración de Osakidetza, por el que se crea la Organización Sanitaria Integrada (OSI) Bidasoa y, finalmente, la legislación sobre la armonización de puestos de trabajo: Real Decreto 184/2015, de 13 de marzo, por el que se regula el catálogo homogéneo de equivalencias de las categorías profesionales del personal estatutario de los servicios de salud.

Resultados: La legislación referida indica que entre los profesionales de las estructuras básicas de salud se encuentra el pediatra de atención primaria. La creación en 2011 de la primera OSI en Euskadi y su posterior extensión al resto de la comunidad nos han creado la duda de que al depender todos los pediatras de una misma gerencia se podrían hacer plazas que incluyeran ambas funciones. Esto queda descartado por la ley de armonización de puestos de trabajo (2015) que diferencia las plazas pediátricas entre pediatría de atención primaria y pediatría y sus áreas específicas.

Conclusiones: A pesar de estar todos los pediatras bajo una gerencia única en las OSIs es imprescindible que la separación entre primaria y hospitalaria se mantenga. Cualquier forma de intentar unificarlas sería ilegal.

Déficit de vitamina D en los niños de euskadi (foráneos/extranjeros). Efectos de una campaña de detección y terapéutica. **A. Sarasua Miranda, I. Díez López, I. Lorente Blázquez.** *Hospital Universitario Araba-sede Txagorritxu. Vitoria.*

En los últimos años, la vitamina D está despertando un creciente interés debido a la reaparición del déficit de vitamina D y del raquitismo en países desarrollados, la identificación de sus acciones extraesqueléticas y al mayor conocimiento sobre sus múltiples beneficios. 1.000 millones de personas en el mundo presentan déficit de vitamina D. En niños se describen prevalencias de déficit de vitamina D en determinadas regiones de hasta un 80%, sobre todo en altas latitudes (por encima de 37º) y algunas razas.

Objetivo: Estudiar el grado de déficit de vitD en nuestra población (Situación: 42º 51 latitud norte 2º 41 longitud oeste) y comprobar si existen diferencias étnicas.

Material y métodos: Estudio transversal y observacional. Inclusión: pacientes históricos Unidad Endocrinología infantil en seguimiento a lo largo del 2014. 1 oleada/cuatrimestre.

Valoración origen étnico y de actividades al aire libre. Excluidos: niños con patología crónica e impedimento para el ejercicio. Referencia *Endocrine Society* (2011) niveles de 25-OH-itamina D (ng/ml), insuficiencia<30. Control realizado dentro su propia rutina seguimiento de base. Estudio test (X2) y ANOVA, con intervalo de confianza del 95%. SPSS 19.0.

Resultados:

152 casos inicialmente seleccionados (72/152♂-47%). Edad media 9,24 a DS3.27 [1-15]. Púberes (92/152) 60%. Distribución patología (DM 36/152, talla 34/152, tiroiditis 15/152, pubertad adelantada/precoz 23/152, sobrepeso 41/152, otros 2/152).

Distribución por etnia (caucásica 108/152, negra 8/152, magrebí 10/152, latina 24/152 oriental 2/152). Distribución por trimestres

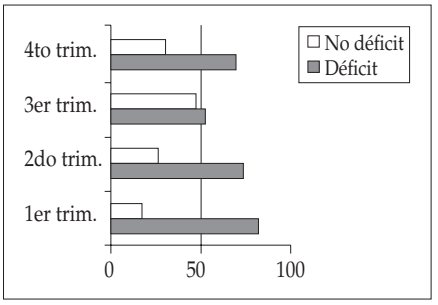

35/42/28/47. No diferencias entre sexos, estado puberal y patología en las oleadas. 78% en rango de insuficiencia de 25OHD media 21 ng/ml DS[12-29]. Diferencias significativas entre trimestres (p:0,01) y grupos etnarios (p:0,001). Niños caucásicos déficit 68% (73/108) 25OHD media 24 ng/ml DS[18-29] frente al 95% de los extranjeros (42/45) 25OHD media 12 ng/ml DS[2-25], grupo con déficit más severo. 1 caso de hipocalcemia tetánica.

Tras 6 meses de tratamiento con preparado depot 25.000 toma única cada 21 días se consigue corrección de las cifras en el 90% de los deficientes (105/119) alcanzando unas cifras de 25OHD media 38 ng/ml DS[30-52].

Conclusiones: Los niños de nuestra región presentan una prevalencia de deficit de vit D. Importante. El ejercicio al áire libre, las actividades extraescolares y una piel más clara podría ser la responsable de las diferencias encontradas, pero dada la alta prevalencia se debería realizar una recomendación general de profilaxis de vit D a todo la población pediátrica en nuestra latitud durante los meses escolares.

Déficit de vitamina D en niños de una consulta pediátrica. **S. San Juan Núñez.** *Pediatra de Atención Primaria. Centro de Salud de Leioa (Bizkaia).*

Coincidiendo con la lectura de varios artículos sobre la pandemia mundial de vitamina D o Sistema Hormonal D, y sus múltiples efectos en el organismo, recibí analíticas que mostraban carencia de 25 OH vitamina D en 2 pacientes. Esto me llevó a explorar los niveles de vitamina D en pacientes de mi consulta, y seguir mi estudio sobre el tema.

Para ello inclui la peticion de 25 OH vit D en aquellos pacientes a quienes decidia realizaranalitica por alguna otra razon.

Se han realizado 70 análisis de 25 OH vit D en 33 ninos y 37 ninas de 2 a 14 anos desde febrero a final septiembre de este ano: 31 ninos de 2 a 6 anos, 21 de 7 a 10, y 18 de 11 a 14.

Los niveles de vitamina D siguen la clasificacion del laboratorio del Hospital de Cruces.

Deficiencia:

<20 ng/ml ---------- Nº de niños: 21 30,0%

Insuficiencia:

de 20-30 ng --------- Nº de niños: 38 54,3

Nivel óptimo:

de 31 a 60 ng ------- Nº de niños: 11 15,7

Un 84% del conjunto tiene déficit. De 70 niños solo un 15,7% posee un nivel óptimo. Las niñas presentan mayor porcentaje de déficit. El más alto porcentaje de deficiencia 57,14 se da en las chicas preadolescentes de 11 a 14 años.

Los 7 niños de tez morena, de ascendencia latina, tienen todos un nivel de déficit, el de deficiencia es de 71,4%.

De los 10 niños "sanos" tienen un mejor nivel de vitamina D que el resto, 2 un nivel óptimo, 7 insuficiencia y 1 deficiencia.

Los niños con analítica efectuada de julio a septiembre, un 50%, presentan respecto al conjunto mayor porcentaje de nivel óptimo, menor de insuficiencia, pero mayor de deficiencia.

En este conjunto no aleatorio de pacientes puede verse que el déficit es muy alto. Es llamativo el porcentaje de déficit en los preadolescentes, también el de los latinos.

Entre los 70 pacientes existen muchos alérgicos, algunos ferropénicos, 2 celiacos, 3 autistas, 2 hipotiroideos, hiperlipidemias... y 10 "sanos".

Pero todos los niños tienen un factor común: son escolares. Pasan muchas horas en la ikastola o el colegio, otras más extraescolares, pocas de recreo, y menos con exposición directa al sol.

Casi los podríamos llamar "niños institucionalizados". Y su alimentación no siempre es correcta.

Existe además una cultura que lleva a embadurnar de crema a los ninos. Sea cuando van a clase, por si sale un rayito de sol en el recreo, o cuando van a la piscina o playa.

- Qué va a pasar con nuestros adolescentes respecto a su masa ósea y a su salud futura? No podemos analizar a todos por el alto coste.
- Qué podemos hacer nosotros? Los tratamos directamente? Urgimos como colectivo a los políticos a que tomen conciencia del problema e implementen políticas sanitarias y sociales?

Me preocupa el futuro de nuestros niños, y me he sentido obligada a presentar esta pequeña exploración junto con mis reflexiones ante vosotros.

Un hallazgo inusual tras una biopsia cutánea: mastocitoma solitario. **E. Etxart Lopetegi, N. González Temprano, *A. Lazkano Tena, *L. Arranz Arana, M. Suñol Amilibia, I. Eizaguirre Sexmilo.** *Servicio de Cirugía Pediátrica y *Pediatría. Hospital Universitario de Donostia.*

Antecedentes y objetivos: El mastocitoma solitario es una tumoración cutánea dentro del grupo de las mastocitosis. Se debe a una hiperplasia de mastocitos en la dermis papilar formando una lesión congénita. Suele tener un curso benigno en la edad pediátrica con remisión espontánea. Sin embargo, algunos casos pueden persistir y evolucionar a mastocitosis sistémica, por lo que es importante su detección precoz para así descartar afectación extracutánea.

A raíz de un hallazgo casual, queremos llamar la atención en la importancia de su diagnóstico precoz para así identificar los factores de riesgo que puedan hacer pensar en una forma más agresiva.

Caso clínico: Lactante de 12 meses de edad, sin antecedentes de interés, que consulta por un nódulo ampolloso plantar derecho de 1 cm de diámetro, descubierto a la semana de vida. La familia refiere cambios de tamaño y eritema perilesional ocasional.

La biopsia excisional dio como resultado la proliferación de mastocitos en dermis papilar con inmunofenotipo $CD117^+$, $C6D8^+$, $triptasa^+$, $CD25^+$ y $CD2^+$, característico de esta entidad.

Reinterrogando a la familia de la paciente, refieren rash cutáneo ocasional con lesiones urticariformes en tronco. A la exploración física no se palpan organomegalias ni otras lesiones cutáneas.

Iniciamos despistaje de enfermedad sistémica mediante la determinación de triptasa sérica, dentro de límites normales. Dado que no existen factores de riesgo de mastocitosis sistémica, no son necesarias otras pruebas complementarias como la biopsia de médula ósea.

Decidimos instaurar tratamiento sintomático con antihistamínico oral y corticoide tópico. La paciente no ha presentado nuevos episodios de exantema y la lesión cutánea plantar ha mejorado notablemente.

Conclusiones:

1. Ante la presencia de eritema perilesional espontáneo o tras la fricción (Signo de Darier) hay que tener en cuenta el posible diagnóstico de mastocitosis.
2. Se deben descartar otros factores de riesgo de mastocitosis sistémica.
3. Ante un mastocitoma solitario hay que llevar a cabo un estrecho control evolutivo, ya que la evolución clínica es impredecible.

Perfil de los niños con estenosis hipertrófica de píloro en los últimos años. **A. Arrieta Echeverría[1], A.L. De Llobet Cucalón[1], E. Etxart Lopetegi[2], B. Rocandio Cilveti[1], M. C. García Pardos[1], F. J. Mintegui Aramburu[1].** *[1]Servicio de Pediatría, [2]Servicio de Cirugía Pediátrica. Hospital Universitario Donostia.*

En esta comunicación se resume el perfil clínico de los niños afectos de estenosis hipertrófica de píloro diagnosticados e intervenidos en nuestro Servicio en los últimos años

Diabetes insípida nefrogénica vs polidipsia de larga evolución. **M.L. Arnés, N. Larrinaga, A. Lecuona, J. Amasorrain, I. López, A. Sarasua.** *Servicio de Pediatría. HUA Txagorritxu.*

Introducción: La diabetes insípida nefrogénica (DIN) es una forma poco común de diabetes insípida causada por un defecto funcional en el riñón. En esta enfermedad los riñones se

muestran incapaces para retener agua mientras están efectuando su función de filtrado. Al ser incapaces de concentrar la orina, los pacientes pierden enormes cantidades de agua, lo cual se manifiesta por una notoria poliuria.

A diferencia de la diabetes insípida central, la cual es causada por un nivel deficiente de la hormona antidiurética (ADH) o vasopresina, la DIN es causada por una respuesta inapropiada del riñón ante la acción de la ADH, lo que conduce a una disminución en la capacidad del riñón para concentrar la orina.

La polidipsia primaria o potomanía, puede llevar a una DIN secundaria, ya que la excreción crónica de orina diluida disminuye la osmolaridad del intersticio renal hipertónico, disminuyendo así la capacidad de concentración renal, siendo en ocasiones, muy difícil hacer el diagnóstico diferencial con DIN.

Caso clínico: Niño de 3 años y 10 meses, previamente sano. Antecedente de 2 TCE con 2 y 12 meses de edad de carácter leve. Acude a consulta de Endocrinología Infantil por sintomatología de polidipsia incontrolable (3-4 litros/día), y poliuria de 12 meses de evolución. Exploración física normal. Estudio con analítica básica normal, ausencia de glucosuria, HbA1c 5,1%. Se decide realizar test de deprivación acuosa. Tras 12 horas de ausencia de ingesta de líquidos presenta niveles normales de sodio y potasio en sangre, con osmolaridad en sangre en rango normal (282 mOsm/kg) y osmolaridad en orina reducida en ese control (591 mOsm/kg) y en varios posteriores (máx. alcanzado de 665 mOsm/kg), por lo que se decide hacer test de Desmopresina (120 µg sublingual), tras el cual tampoco concentra la orina de manera adecuada (máx. alcanzado de 750 mOsm/kg). Durante la prueba el paciente se encuentra decaído, reaccionando a estímulo, algo irritable y con mucosas resecas. Al beber agua se va recuperando hasta quedar asintomático. Niveles de ADH, conocidos a posteriori, dentro de rango.

Conclusiones: Es importante mantener un elevado índice de sospecha de Diabetes Insípida ante sed incontrolable o intensa, con gran deseo por agua fría y excreción de grandes cantidades de orina muy diluida (de 3 a 15 litros/día).

Si por alguna razón el paciente con DIN/Potomanía se encuentra incapacitado para beber, aún sigue siendo incapaz de concentrar la orina, por lo que se producirá una severa hipernatremia acompañada de: piel reseca, dolor de cabeza, apariencia hundida de los ojos, membranas mucosas resecas, temperatura corporal baja, irritabilidad, pérdida de peso, fatiga. Generalmente la polidipsia primaria cursa con natremia en el límite bajo de la normalidad, frente a DIN, que suele presentar hipernatremia.

Ante dudas diagnósticas, el test de deprivación acuosa y el test de desmopresina son claves para filiar el origen de esta enfermedad. Aunque en ocasiones, será necesario realizar una deprivación de líquidos paulatina y mantenida en el tiempo para llegar a un diagnóstico final.